

**Jan Tetsch**

Dr. med. dent., M.Sc., M.Sc.

Scharnhorststraße 19  
48151 Münster  
E-Mail: jantetsch@t-online.de

## Prospektive Implantatversorgung nach traumatischem Frontzahnverlust beim wachsenden Patienten mit dem 5-D-Konzept

### Indizes

Implantatversorgung, Kieferwachstum, traumatischer Zahnverlust, Zahnnichtanlagen, rote Ästhetik, weiße Ästhetik, fotometrische Analyse, psychosoziale Entwicklung

### Zusammenfassung

Zu dem umstrittenen Thema der Insertion von dentalen Implantaten im Wachstum wurde vor 15 Jahren ein interdisziplinäres Konzept entwickelt, das schon frühzeitig zu positiven funktionellen und ästhetischen Ergebnissen im Oberkieferfrontzahnbereich von Adoleszenten führen sollte. Bei traumatischem Zahnverlust und Nichtanlagen erfolgte die Implantation nach umfangreicher interdisziplinärer Diagnostik und kieferorthopädischer Vorbehandlung in Abänderung der anerkannten Regeln für Erwachsene unter Berücksichtigung des zu erwartenden Kieferwachstums. Nach diesem als prospektive Implantation mit dem 5-D-Konzept bezeichneten Vorgehen wurden in der Praxis des Autors bei 12- bis 17-jährigen Patienten 179 Implantate im Oberkieferfrontzahnbereich inseriert. Während der Wachstumsphase fanden halbjährliche Kontrollen und eine standardisierte Fotodokumentation statt. Bisher konnten die Untersuchungen bei 67 Implantaten bis zum Abschluss des Wachstums durchgeführt, ausgewertet und publiziert werden. Die Ergebnisse der fotometrischen Analyse zeigen, dass während der Wachstumsphase im Vergleich zu den korrespondierenden Zähnen gewisse ästhetische Kompromisse im Emergenzprofil eingegangen werden müssen, dass aber nach abgeschlossenem Kieferwachstum in allen Fällen bezüglich der weißen und roten Ästhetik keine signifikanten Unterschiede mehr bestanden. Die Vorteile des Konzeptes liegen auf der Hand: Mit kleinen chirurgischen Eingriffen kann eine frühzeitige Rehabilitation der Kaufunktion erfolgen, und sowohl die Sprachentwicklung als auch die psychische Gesamtentwicklung der jungen Patienten werden durch einen feststehenden Zahn gerade in der schwierigen pubertären Phase gefördert.

## Einleitung und Problemstellung

Nichtanlagen der oberen seitlichen Schneidezähne und ein traumatischer Zahnverlust sind bei Kindern und Jugendlichen die häufigsten Ursachen für Lücken im Oberkieferfrontzahnbereich<sup>1</sup>. Das Fehlen der Zähne hat vielfältige Folgen, die neben der eingeschränkten Funktion vor allem die Entwicklung des Alveolarfortsatzes, die Ästhetik und die psychosoziale Entwicklung der Kinder bzw. jugendlichen Patienten umfassen. Die verschiedenen konservativen Versorgungsmöglichkeiten sind oft unbefriedigend und können das Problem der fortschreitenden Atrophie durch Funktionslosigkeit in der betroffenen Region nicht verhindern<sup>26,27</sup>.

Konventionelle und implantatprothetische Versorgungen vor Abschluss des Kieferwachstums bergen Risiken, da die betroffenen Kieferabschnitte den komplexen dreidimensionalen Kiefer- und Alveolarfortsatzentwicklungen nicht folgen<sup>1,21,22</sup>. Daraus können erhebliche funktionelle und ästhetische Nachteile entstehen. *Westwood* und *Duncan*<sup>33</sup> sowie *Bernard et al.*<sup>7</sup> konnten in retrospektiven Studien über einem mehrjährigen Beobachtungszeitraum eine Infraokklusion implantatgetragener Kronen beobachten. Erschwerend kommt hinzu, dass das individuelle Wachstum nicht leicht abzuschätzen ist. Diese Risiken haben zu Empfehlungen geführt, erst nach dem 18. Lebensjahr zu implantieren<sup>18,20,23</sup>. Dem stehen allerdings positive morphologische und psychosoziale Aspekte einer frühzeitigen Implantation gegenüber.

Nach Untersuchungen von *Björk* und *Skieller*<sup>8</sup> beginnt in der frühen Kindheit das transversale Wachstum des Oberkiefers mit der Verbreiterung der Schädelbasis und Veränderungen im Bereich der Sutura medialis. Dieser Prozess ist mit der Pubertät weitgehend abgeschlossen. Implantationen vor dem 9. Lebensjahr können ein Diastema verursachen<sup>9,17</sup>. Das sagittale Wachstum führt zu einer Abwärts- und Vorwärtsentwicklung des Oberkiefers und kann Fehlpositionen bereits gesetzter Implantate zur Folge haben. Das vertikale Wachstum umfasst Veränderungen der Orbita sowie der Kiefer- und Nasenhöhle und ist als Letztes abgeschlossen<sup>12</sup>. Stark beeinflusst wird es durch den genetisch festgelegten Gesichtstyp (lang

oder kurz). Implantate, die vor Abschluss des vertikalen Wachstums inseriert werden, können sich später in der Kiefer- oder Nasenhöhle befinden<sup>33</sup>.

Ein weiteres Problem besteht darin, dass das Wachstum in individuell sehr unterschiedlichen Phasen abläuft und durch eine kieferorthopädische Behandlung oder Muskelaktivitäten (z. B. M. masseter) beeinflusst werden kann. Während der Pubertät sind besonders starke Wachstumsschübe zu erwarten. Das Alter der Patienten ist also nicht das alleinige Kriterium bei der Entscheidung für oder gegen eine Implantation. Es bedarf einer intensiven Planung und einer interdisziplinären Zusammenarbeit, um den richtigen Zeitpunkt festzulegen<sup>19,32</sup>. Die implantatprothetische Versorgung im Wachstum bei traumabedingt fehlenden Zähnen oder bei Aplasien ist wegen vieler ästhetischer Misserfolge umstritten und wird daher besonders nach traumatischem Zahnverlust meist auf das Wachstumsende verschoben. Im ästhetisch sensiblen Bereich ergeben sich aber aus dem Umstand, dass die Versorgung oft einen langen Zeitraum unterbleibt, viele nachhaltige Probleme, die bei frühzeitiger Implantation eventuell verhindert werden können.

In der Implantologie existiert ein Therapiewiderspruch, der nur auf dem Alter der Patienten basiert. Während bei Erwachsenen im Fall eines drohenden oder schon eingetretenen Zahnverlustes der Trend zur frühzeitigen Implantation bis hin zur Sofortimplantation geht, um Strukturen zu erhalten sowie eine Hart- und Weichgewebsatrophie zu vermeiden, wird bei Kindern und Adoleszenten ein absolut konträrer Weg eingeschlagen. In Abhängigkeit von der Schule und der Lehrmeinung lautet die Empfehlung hier, eine Implantation je nach Geschlecht vor dem 16. Lebensjahr bzw. sogar bis zum 27. Lebensjahr zu vermeiden. Bei frühzeitigem Zahnverlust wird eine langjährige provisorische Versorgung vorgeschlagen und eine funktionelle Nichtbelastung des Knochens und des Weichgewebes mit daraus resultierender Atrophie in Kauf genommen. Für den später geplanten Eingriff, der teilweise Jahre in der Zukunft stattfindet, sind nicht selten umfangreiche Augmentationen von Hart- und Weichgewebe notwendig, und oft ist das Ergebnis unbefriedigend. Zu den morphologischen Problematiken

## ■ IMPLANTOLOGIE

Prospektive Implantatversorgung nach traumatischem Frontzahnverlust beim wachsenden Patienten mit dem 5-D-Konzept

gesellt sich häufig eine psychische Komponente, die nur bedingt messbar ist und eine unbeschwerter Entwicklung des Kindes zum Erwachsenen stören kann.

Vor vielen Jahren wurde in Münster das Konzept der prospektiven oder 5-D-Implantation entwickelt. Hierbei wird im Adoleszentenalter ab dem 12. Lebensjahr nach interdisziplinärer Diagnostik und kieferorthopädischer Vorbehandlung entsprechend dem Wachstumsmuster so implantiert, dass das Emergenzprofil nach Wachstumsabschluss Symmetrien mit dem kontralateralen Zahn aufweist. Die prospektive Implantatposition bei Adoleszenten zwischen dem 12. und dem 18. Lebensjahr wird anders diagnostiziert und bestimmt als bei Erwachsenen. *Buser et al.*<sup>11</sup> haben 2004 die ideale Implantatposition im dreidimensionalen Raum aufgezeigt, welche bis heute – nach Erweiterung des Implantatinsertionswinkels – als Standard gilt. Beschrieben werden die mesiodistale, die vestibuloorale und die apikokoronale Positionierung des Frontzahnimplantats bei Erwachsenen.

Bezüglich der Implantation im wachsenden Kiefer hat die Arbeitsgruppe des Autors des vorliegenden Beitrags versucht, die Regeln für die Implantatposition mit einigen Modifikationen auf die Adoleszenten zu übertragen. Die Position der Implantate in mesiodistaler Ausrichtung stimmt mit derjenigen überein, die *Buser et al.*<sup>11</sup> in ihrer ersten Regel darlegen. Die vestibuloorale Positionierung muss so modifiziert werden, dass das Wachstumsmuster des Mittelgesichts berücksichtigt wird. Hierbei spielen die aus der Kieferorthopädie bekannten Begriffe „clockwise“ (im Uhrzeigersinn) und „counter clockwise“ (gegen den Uhrzeigersinn) eine wichtige Rolle. Bei einem Clockwise-Wachstum muss die Implantatposition weiter palatinal gewählt werden, da das Mittelgesicht und die natürlichen Zähne sich im Laufe des Wachstums nach palatinal entwickeln. Eine reguläre Implantatpositionierung, wie sie von *Buser et al.*<sup>11</sup> beschrieben wurde, würde nach Wachstumsabschluss zu einer zu weit vestibulären Position des Implantats mit entsprechenden Problemen des Emergenzprofils und der prothetischen Versorgung führen. Bei einem Counter-clockwise-Wachstum entwickelt sich das Mittelgesicht bei den Adoleszenten nach kaudal und vestibulär, so dass die Implantatposition dementspre-

chend nach vestibulär modifiziert werden muss. Eine Palatinalstellung des Implantats kann nach Abschluss des Wachstums extreme Platzprobleme mit sich bringen. Im schlimmsten Fall ist dann eine Explantation erforderlich, weil die Unterkieferfrontzähne direkt in der prothetischen Versorgungslinie bzw. sogar vestibulär von dieser stehen. Dies macht eine prothetische Versorgung in einem Neutralgebiss unmöglich.

Die dritte Regel von *Buser et al.*<sup>11</sup> betrifft die apikokoronale Position. Auch diese Regel muss bei den Adoleszenten an das Wachstumsmuster angepasst werden. Entsprechend den Begrifflichkeiten aus der Kieferorthopädie wird das brachiofaziale vom dolichofazialen Wachstumsmuster unterschieden. Ersteres beschreibt die Ausbildung eines breiten Gesichts und einer niedrigen Gesichtshöhe (*Ernie* aus der Sesamstraße). 12,5 % der Bevölkerung gehören in diese Gruppe, 2,5 % mit extremer Ausprägung. Das Wachstum ist hier in der vertikalen Position geringer und kann der Position bei einer Implantation im Erwachsenenalter ähneln, wenn es sich nur in die Breite entwickelt.

Das dolichofaziale Wachstumsmuster bildet ein schmales Gesicht mit hoher Gesichtshöhe aus (*Bert* aus der Sesamstraße). Zu dieser Gruppe zählen ebenfalls 12,5 % der Bevölkerung und 2,5 % mit extremer Ausprägung. Hier besteht die Gefahr einer vertikalen Fehlpositionierung, wenn die vertikale Mittelgesichtsentwicklung von dem Wachstum der vitalen bleibenden Zähne beeinflusst wird und dadurch bedingt – metrisch schwer vorhersagbar – ein vertikales Wachstum des Alveolarfortsatzes stattfindet. Das gesetzte Implantat hat keinen Einfluss auf das Wachstum des Alveolarfortsatzes, und die Position verändert sich in diesem Kieferareal nicht weiter. Mit der Insertion des Implantats ist die Position ohne chirurgische Maßnahmen wie eine Segmentosteotomie oder eine Distraktionsosteogenese dauerhaft festgelegt. Dieser Wachstumstyp und die persistierende vertikale Position des Implantats scheinen das größte Problem bei der Implantation im adoleszenten Kiefer zu sein. Die metrische Vorhersagbarkeit, um wie viele Millimeter der Alveolarfortsatz in Kombination mit dem skelettalen Wachstum der Kieferbasis ein Wachstumspotenzial hat, ist bis heute nicht geklärt.

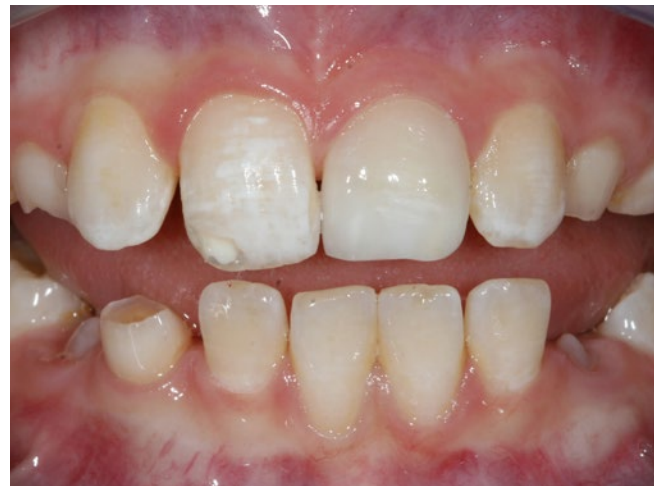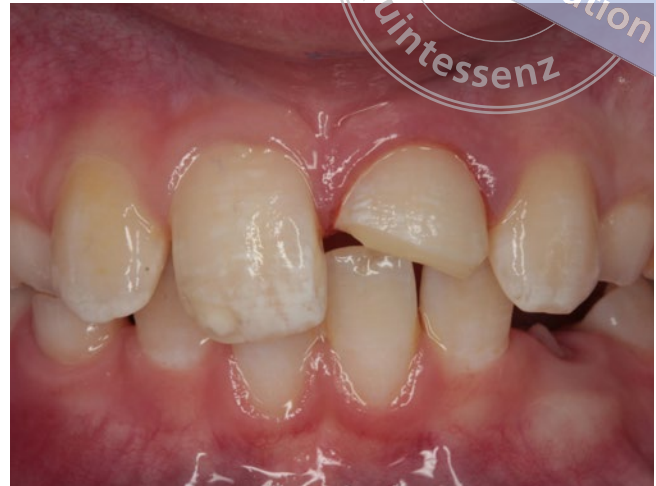Die größte Gruppe der Gesichtstypen liegt zwischen den beiden o. g. Wachstumstypen und beinhaltet die horizontale und vertikale Ausdehnung. Dieser Gesichtstyp wird als mesiofazialer Typ bezeichnet und betrifft 70 % der Bevölkerung.

Bei der prospektiven 5-D-Implantation ist das vierte „D“ der Angulus des Implantats oder der Implantatinsertionswinkel, der flach oder steil sein kann. In diesem Zusammenhang spielt das Clockwise- oder Counter-clockwise-Wachstumsmuster ebenfalls eine wichtige Rolle. Beim Clockwise-Wachstum wird der Implantatinsertionswinkel steiler und beim Counter-clockwise-Wachstum tendenziell flacher gewählt. Das fünfte „D“ umfasst die Zeit. Für die prospektive Implantation ist entscheidend, dass der von einem Zahnverlust betroffene adoleszente Patient einen festsitzenden Ersatz hat, der ihn in seiner Kau-, Sprach- und Persönlichkeitsentwicklung positiv beeinflusst. Eine Modifikation der prothetischen Versorgung während der Wachstumsphase ist möglich. Die perfekte Ästhetik und das optimale Emergenzprofil sollen erst nach Wachstumsabschluss erreicht werden<sup>28</sup>.

## Falldarstellung

Um das Prozedere der prospektiven 5-D-Implantation zu veranschaulichen, wird nachfolgend der Fall eines in der Praxis des Autors behandelten Patienten beschrieben. Die Therapie begann am 17.08.2010 im Alter von 11 Jahren und 7 Monaten und endete vorläufig am 09.03.2018 im Alter von 19 Jahren und 2 Monaten.

Am 17.08.2011 wurde ein 11 Jahre und 7 Monate alter Junge mit einem durch einen Tischtennisschläger verursachten Trauma des Zahnes 21 vorstellig. Der klinische und der röntgenologische Befund zeigten eine Pulpa aperta an beiden Pulpenhörnern und stützten den Verdacht auf eine palatinale Längsfraktur. Zunächst wurde versucht, den Zahn durch eine direkte Überkappung, später durch eine Wurzelkanalbehandlung zu erhalten sowie mittels eines keramischen Eckenaufbaus ästhetisch und kaufunktionell wiederherzustellen (Abb. 1 und 2). Nach rezidivierenden Abszedierungen erfolgte am 20.08.2012 die Extraktion des Zahnes 21 im Alter von 13 Jahren und 7 Monaten.



**Abb. 1 und 2** Frontzahntrauma im Alter von 11 Jahren und 7 Monaten. Palatinale Längsfraktur und Pulpa aperta an beiden Pulpenhörnern des Zahnes 21. Wurzelkanalaufbereitung, Versuch der Zahnerhaltung, keramischer Eckenaufbau (Aufnahmen vom 17.08.2010)

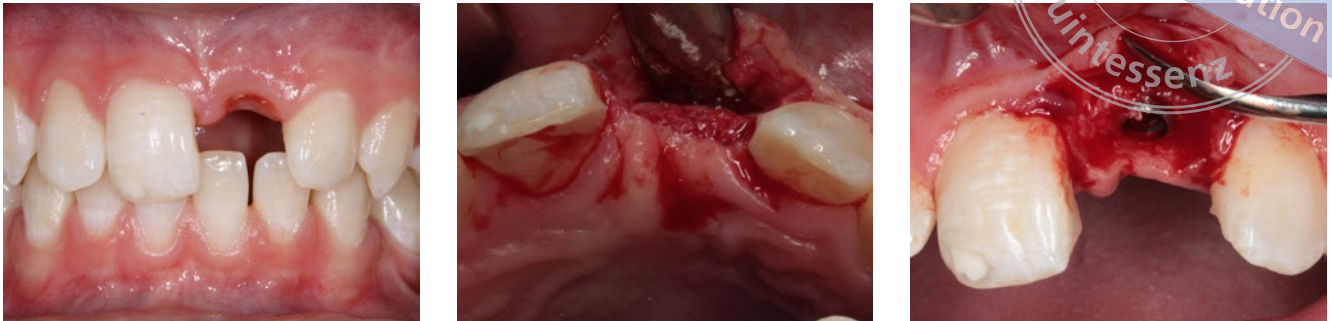Um einen Alveolenkollaps zu verhindern, wurde eine Socket Preservation mit xenogenem Knochenersatzmaterial (Bio-Oss, Fa. Geistlich Pharma, Wolhusen, Schweiz) und autologem Knochen in partikulärer Form durchgeführt. Als Provisorium diente eine zweiflügelige Adhäsivbrücke.

Nach kieferorthopädischer Vorbehandlung sowie diagnostischen Maßnahmen zur Ermittlung des noch ausstehenden Wachstums und des Wachstumstyps

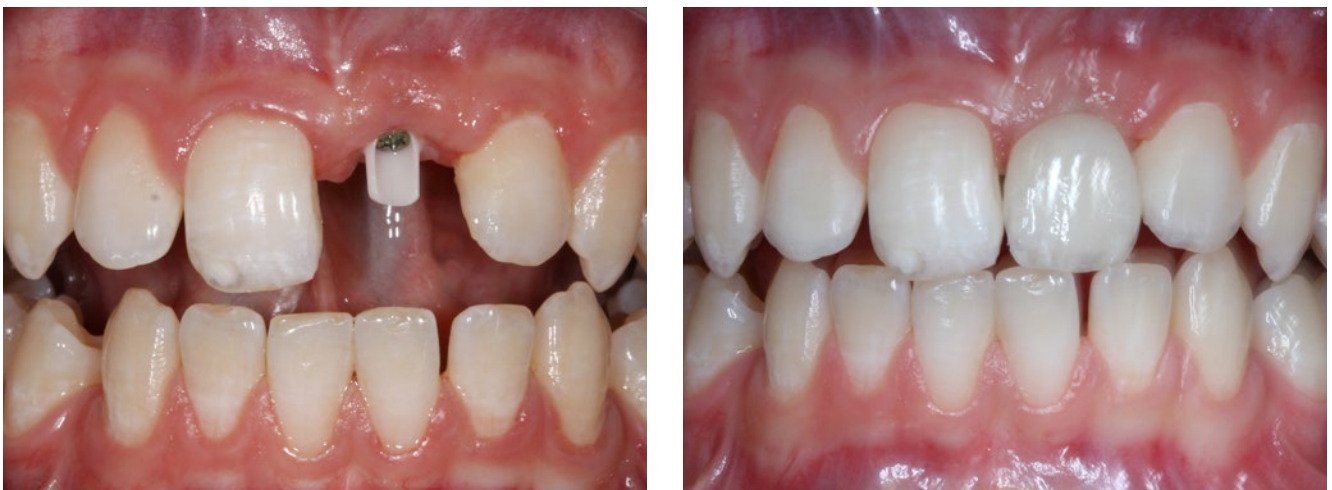

## ■ IMPLANTOLOGIE

Prospektive Implantatversorgung nach traumatischem Frontzahnverlust beim wachsenden Patienten mit dem 5-D-Konzept



**Abb. 3 bis 5** Nach kieferorthopädischer Vorbehandlung und prospektiver Implantatplanung 5-D-Implantation im Alter von 14 Jahren und 9 Monaten (Aufnahmen vom 25.10.2013)



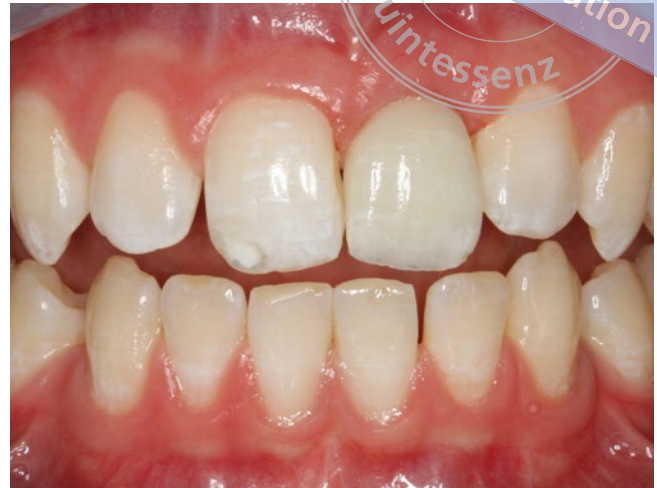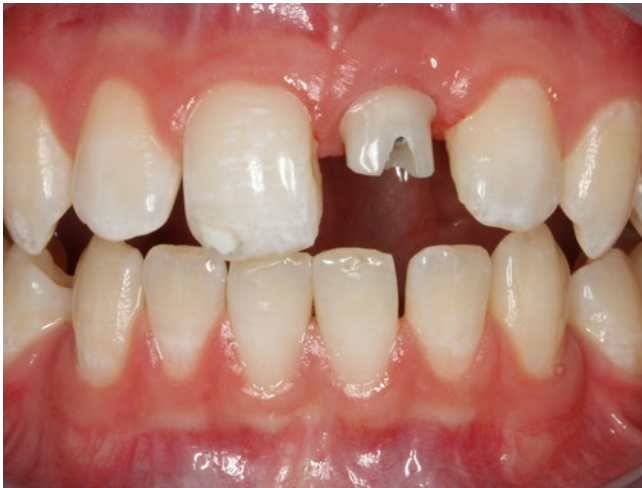**Abb. 6 und 7** Eingliederung der ersten Vollkeramikkrone im Alter von 14 Jahren und 11 Monaten. Marginaler Überschuss an Hart- und Weichgewebe – Wachstumspotenzial bei mesiofazialen Wachstumsmuster des Mittelgesichts (Aufnahmen vom 20.12.2013)

wurde bei Beginn der lateralen Atrophie am 25.10.2013 im Alter von 14 Jahren und 9 Monaten implantiert. Die einsetzende laterale Atrophie ist das stärkste Signal der beginnenden Inaktivitätsatrophie und der späteste Zeitpunkt für die Implantation, wenn die Eckzähne in ihrer definitiven Position eingestellt sind (Abb. 3 bis 5).

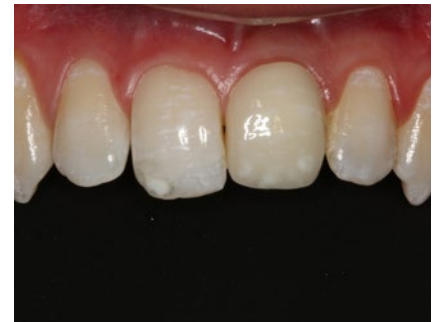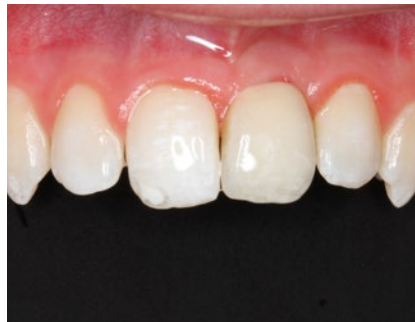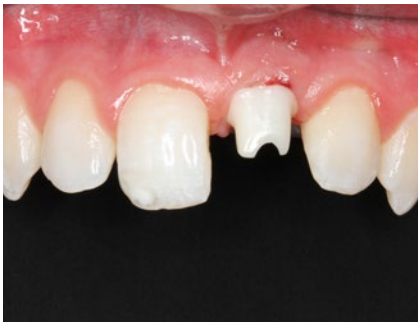Im Anschluss an eine 8-wöchige Einheilphase erfolgten am 20.12.2013 im Alter von 14 Jahren und 11 Monaten die Implantatfreilegung und die Eingliederung der ersten Vollkeramikkrone. Aufgrund der geplanten Implantatposition war die Krone im marginalen Bereich zu kurz und zeigte einen deutlichen

Überschuss an Hart- und Weichgewebe. Für das weitere Wachstum des Alveolarfortsatzes – beeinflusst durch das Wachstum der vitalen Zähne – wurde dieses Wachstumspotenzial in das Emergenzprofil bei mesiofazialen Wachstumsmuster des Mittelgesichts eingepplant (Abb. 6 und 7).

In der Zeit vom April bis zum August 2014 fand ein für Jungen typischer Wachstumsschub zwischen dem 15. und 16. Lebensjahr statt. Das körperliche Längenwachstum in diesem Zeitraum betrug 24 cm. Die prothetische Versorgung wurde dem Wachstumsschub zweimal angepasst und zeigte immer noch einen Überschuss an Hart- und Weichgewebe im marginalen



**Abb. 8 und 9** Wachstumsschub. Eingliederung der zweiten Vollkeramikkrone im Alter von 15 Jahren und 3 Monaten. Marginal Hart- und Weichgewebsüberschuss (Aufnahmen vom 25.04.2014)



**Abb. 10 und 11** Wachstumsschub. Eingliederung der dritten Vollkeramikkrone im Alter von 15 Jahren und 7 Monaten (Aufnahmen vom 15.08.2014)

**Abb. 12** Kontrolle im Alter von 19 Jahren und 2 Monaten. Perfektes Emergenzprofil, Inzisalkante der Implantatkronen zu kurz (Aufnahme vom 27.02.2018)

Emergenzprofil (Abb. 8 bis 11). Gleichzeitig schien sich durch das Clockwise-Wachstum der natürlichen Zähne die Implantatposition etwas weiter nach vestibulär zu verschieben.

Bis zum 19. Lebensjahr erfolgte keine weitere Veränderung der prothetischen Versorgung. Die Krone wies im Alter von 19 Jahren und 2 Monaten eine minimal verkürzte Inzisalkante auf (Abb. 12). Das körperliche Längenwachstum war um 2 cm (von 183 auf 185 cm) verändert, so dass die definitive prothetische Versorgung durchgeführt werden konnte. Das Emergenzprofil zeigte einen geringen Überschuss, der sich im prothetischen Durchtritt für den perfekten Verlauf

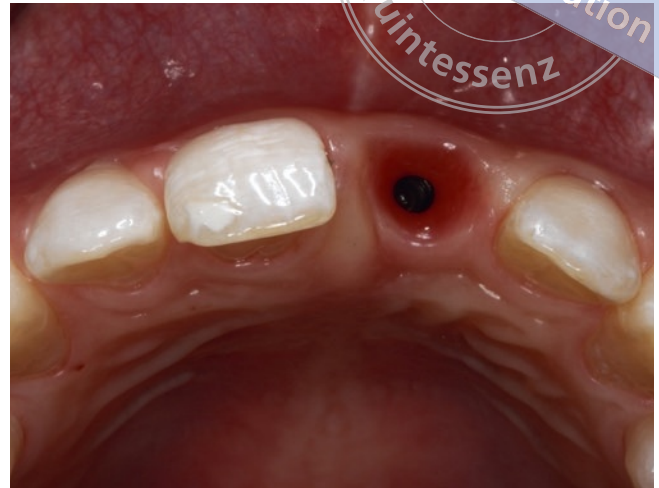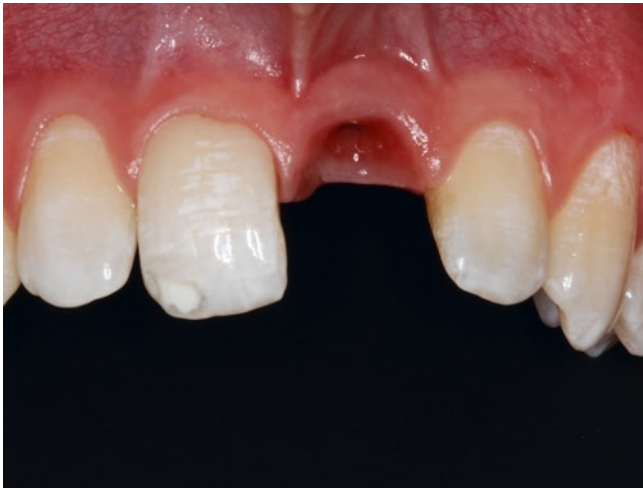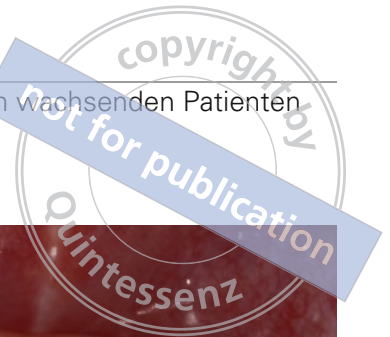nutzen ließ (Abb. 13 bis 18). Im zahntechnischen Labor wurde eine direkt verschraubte prothetische Versorgung hergestellt.

Die Abbildungen 19 bis 25 illustrieren das Wachstum der vergangenen Jahre. Am Tag der Eingliederung wurden die erste, die dritte und die definitive Krone zur Visualisierung des Wachstums intraoral fixiert. Klar erkennbar sind die Wachstumsveränderungen im marginalen und inzisalen Bereich. Zur Verdeutlichung wurden die Kronen anschließend auf das erste und das letzte Modell gesetzt, fotografiert und metrisch ausgewertet (Abb. 26). Auch hier ist deutlich das prognostizierte Wachstum sichtbar.

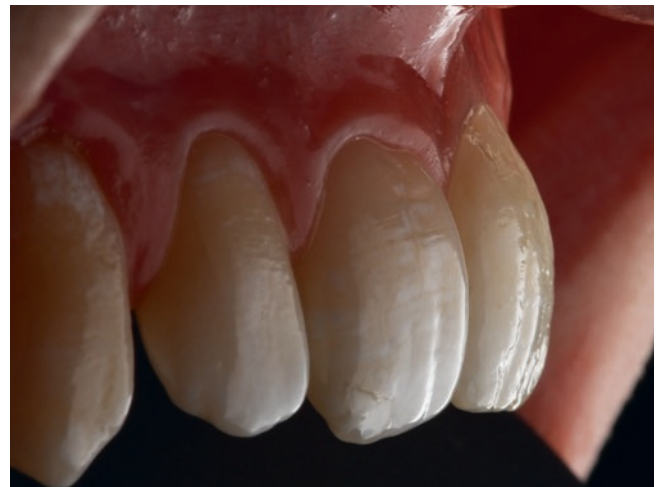
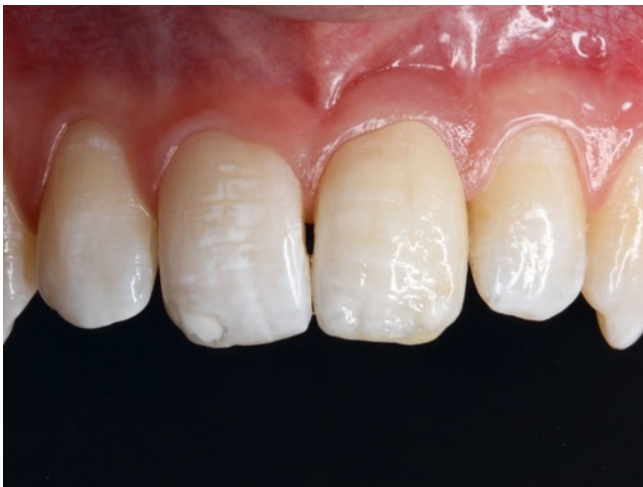
## ■ IMPLANTOLOGIE

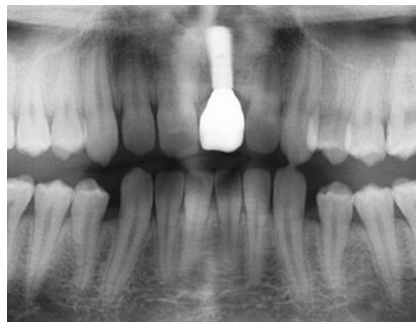
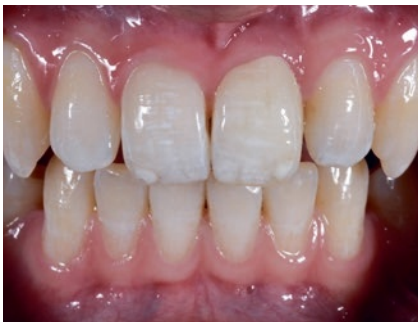Prospektive Implantatversorgung nach traumatischem Frontzahnverlust beim wachsenden Patienten mit dem 5-D-Konzept



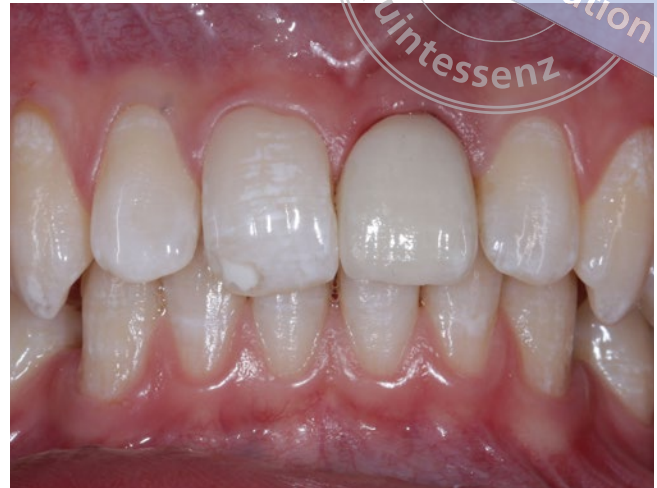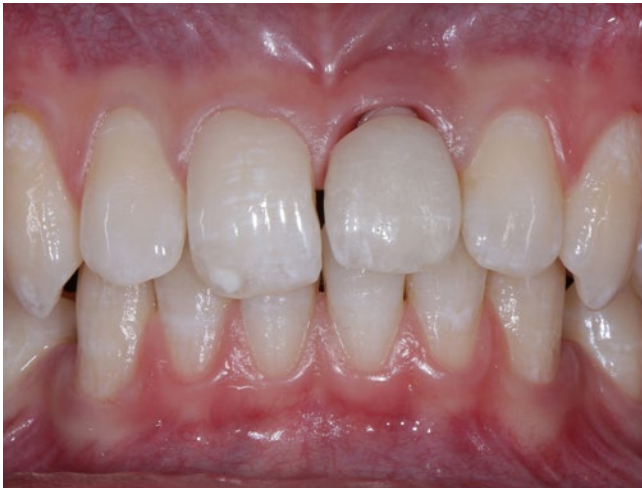**Abb. 13 und 14** Abnehmen der Krone und Abformung für prothetische Neuversorgung; perfektes Emergenzprofil (Aufnahmen vom 27.02.2018)



**Abb. 15 und 16** Eingliederung einer okklusal verschraubten Krone auf einer individuell hergestellten Titanklebebasis. Zahntechnik: ZTM *Andreas Nolte*, Münster (Aufnahmen vom 08.03.2018)

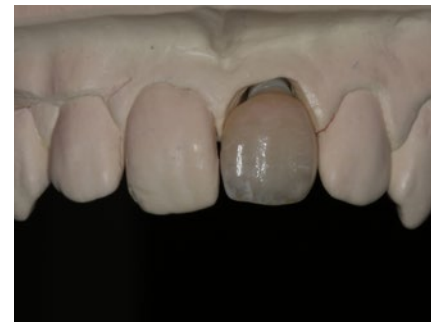
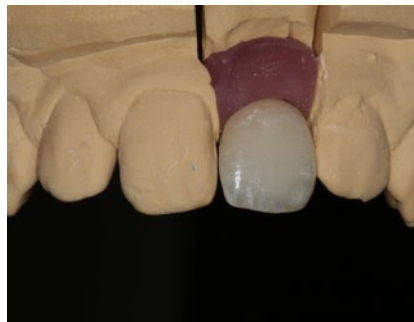
**Abb. 17 bis 19** Kontrolle, Röntgenkontrolle und Porträtansicht des Patienten (Aufnahmen vom 09.03.2018)

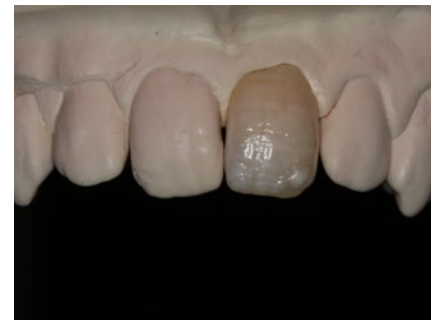
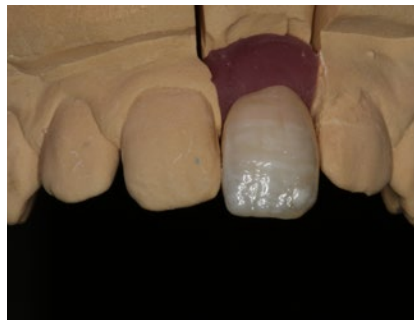
**Abb. 20 und 21** Intraorale Eingliederung der ersten und der dritten Krone zur Demonstrierung des Wachstums (Aufnahmen vom 08.03.2018)

**Abb. 22 und 23** Visualisierung des Wachstums. Erstes Modell von 2014 mit erster Krone aus dem Jahr 2014 und letztes Modell von 2018 mit erster Krone aus dem Jahr 2014



**Abb. 24 und 25** Visualisierung des Wachstums. Erstes Modell von 2014 mit letzter Krone aus dem Jahr 2018 und letztes Modell von 2018 mit letzter Krone aus dem Jahr 2018



## Diskussion

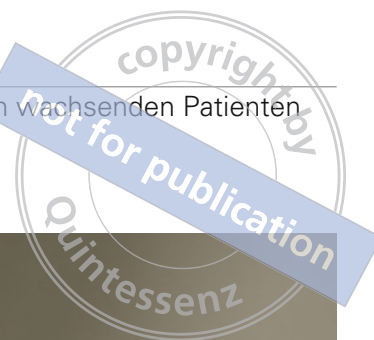Konventionelle Versorgungen im Fall von Nichtanlagen oder eines traumatischen Zahnverlustes bei Kindern und Jugendlichen im Oberkieferfrontzahnbereich haben zum Teil gravierende Nachteile und nicht selten negative Folgen für die dentale und psychosoziale

Entwicklung der jungen Patienten<sup>1,12,29-31</sup>. Ein massives Problem stellt der Knochenverlust in der betroffenen Region dar, welcher häufig nur mit aufwendigen und risikobehafteten augmentativen Maßnahmen behoben werden kann<sup>24,25</sup>. Das Ergebnis ist oft unbefriedigend, da mit dem Verlust des Hartgewebes auch das Weichgewebe atrophiert. Nicht selten geht als Folge an



## ■ IMPLANTOLOGIE

Prospektive Implantatversorgung nach traumatischem Frontzahnverlust beim wachsenden Patienten mit dem 5-D-Konzept



**Abb. 26** Zusammenstellung der im Behandlungsverlauf von 2014 bis 2018 eingesetzten provisorischen Kronen

den Nachbarzähnen Attachment verloren, das sich nur schwer oder gar nicht rekonstruieren lässt. Mit einer frühzeitigen Implantation kann zwar der Knochen erhalten werden, aber es bestehen ebenfalls erhebliche Risiken, da die Implantate der komplexen dreidimensionalen Kiefer- und Alveolarfortsatzentwicklung nicht folgen<sup>21,22</sup>. Daraus können gravierende funktionelle und ästhetische Nachteile entstehen. *Bernard et al.*<sup>7</sup> konnten in einer retrospektiven Studie in einem 4-jährigen Beobachtungszeitraum eine Infraokklusion implantatgetragener Frontzahnkronen feststellen. Die Überlebensrate von Implantaten, die vor dem 13. Lebensjahr inseriert wurden, lag um ca. 20 % unter der-

jenigen der älteren Patienten<sup>26,27</sup>. Erschwerend kommt hinzu, dass das individuelle Wachstum nicht leicht abzuschätzen ist. So kann die Mesialwanderung der Zähne bis zu 5 mm betragen<sup>8</sup>. Diese Risiken haben zu der Empfehlung geführt, erst nach dem 18. Lebensjahr zu implantieren<sup>18,21,23</sup>.

Dem stehen allerdings positive morphologische und psychosoziale Aspekte einer frühzeitigen Implantation gegenüber. So finden sich in der Literatur zunehmend Berichte über implantatprothetische Versorgungen im Wachstumsalter. Das gilt ganz überwiegend für Patienten mit einer Oligo- oder Anodontie bei Vorliegen einer ektodermalen Dysplasie oder anderen

seltener Krankheitsbildern mit vergleichbarer Problematik<sup>2,3,5,6,13,14</sup>. Hier ist die Datenlage aber noch unbefriedigend. Nach *Yap* und *Klineberg*<sup>34</sup> ergab die Analyse von 12 Studien mit 471 Patienten (eine Cross-Sectional-Studie [n = 52], drei prospektive Fallstudien [n = 197], sechs retrospektive Fallstudien [n = 104] und zwei gemischte Studien [n = 118]) bei Patienten mit ektodermaler Dysplasie eine Überlebensrate zwischen 88,5 und 97,6 % (drei Studien mit 71 Patienten) und bei Zahnnichtanlagen anderen Ursprungs eine Überlebensrate zwischen 90 und 100 % (fünf Studien mit 178 Patienten). Dabei wurde in einer Studie (n = 13) kein Unterschied hinsichtlich des Implantatüberlebens in drei Altersgruppen (bis 11 Jahre, 11 bis 18 Jahre, über 18 Jahre) gefunden. In einer anderen Studie (n = 51 Patienten) zeigten sich signifikant höhere Verlustraten, wenn die Patienten jünger als 18 Jahre waren. *Heuberger* et al.<sup>14</sup> versorgten 18 Oligodontiepatienten (Durchschnittsalter: 12,5 Jahre) mit 71 Implantaten. Sie fanden eine Überlebensrate von 89 % bei einer durchschnittlichen Liegedauer von 11 Jahren. *Klineberg* et al.<sup>15,16</sup> versuchten in einer internationalen Delphi-Studie mit elf internationalen erfahrenen Teams, einen Konsens für die Rehabilitation von Kindern mit einer ektodermalen Dysplasie zu finden. Die Behandlung mit Implantaten sollte unter ethischen Aspekten im besten Interesse der Kinder gemäß der „United Nations Convention on the Rights of the Child“ durch speziell ausgebildete und erfahrene Zahnärzte aus einem multidisziplinären Team erfolgen, das die Fachrichtungen Kinderzahnheilkunde, Kieferorthopädie, Prothetik und Kieferchirurgie umfassen sollte. Ein Konsens bezüglich des optimalen Patientenalters für implantologische Maßnahmen konnte nicht erzielt werden.

Der Zeitpunkt der Implantation wird vom Wachstum des Patienten bestimmt. Hierbei spielen das Körperwachstum und der Dentitionszustand eine wichtige Rolle. Die individuelle Betrachtung der Patienten ist entscheidend, wohingegen eine Verallgemeinerung und ein Festlegen auf ein bestimmtes Alter der Patienten nicht sinnvoll sind. Die Therapie hängt vom Ausmaß der zu behandelnden Voraussetzungen, vom Zeitpunkt des Zahnverlustes und vom Ergebnis einer

interdisziplinären Wachstumsanalyse ab.

Implantate im Wachstum müssen in Abweichung von den bekannten Regeln für die Frontzahnregion<sup>4,10</sup> in der Vertikalen so positioniert werden, dass das noch zu erwartende Kieferwachstum berücksichtigt wird. Auch die voraussichtliche Rotation in vestibulo-oraler Richtung ist bei der Festlegung der Implantatposition einzukalkulieren. Mit zunehmendem Alter wird die Wachstumsanalyse einfacher und sicherer. Bei frühzeitiger Implantation sind in der Regel nur umschriebene augmentative Maßnahmen erforderlich. Als besonders hilfreich für die Positionsbestimmung haben sich die Untersuchung der Eltern und Geschwister sowie eine längere Beobachtung der betroffenen Patienten erwiesen. Nach der Implantation werden bis zum Abschluss des Kieferwachstums klinisch im marginalen Bereich zu kurze Kronen eingegliedert und damit bewusst ästhetische Kompromisse eingegangen. Die Kronen sind in der weiteren Wachstumsphase geplant den geänderten Verhältnissen anzupassen. Nach Erfahrung des Autors liegt ein günstiger Zeitpunkt für die Implantation zum Ersatz der Inzisivi vor, wenn die komplette Einstellung der oberen Eckzähne erfolgt ist.

Die prospektive Implantation im wachsenden Kiefer scheint ein möglicher Schlüssel zum äquivalenten Vorgehen bei adoleszenten Patienten in derselben Indikation wie bei Erwachsenen zu sein. Die bisherigen klinischen Erfahrungen in dieser Indikation mit 67 Implantaten bis hin zum abgeschlossenen Wachstum und weiteren 112 in Therapie befindlichen Implantate sind vielversprechend und haben gezeigt, dass mit dem beschriebenen Vorgehen auch nach dem Verlust mehrerer Schneidezähne der Alveolarfortsatz erhalten und langfristig ein gutes ästhetisches Ergebnis erzielt werden kann. Entscheidend sind die Ausnutzung aller diagnostischen interdisziplinären Planungsmaßnahmen und anschließend die individuelle zielorientierte Therapie. Die Implantation sollte so spät wie möglich und so früh wie nötig erfolgen. Dies entspricht in analoger Vorgehensweise bei traumatischem Frontzahnverlust der Empfehlung Nummer 9 der S3-Leitlinie „Zahnimplantatversorgungen bei multiplen Zahnnichtanlagen und Syndromen“<sup>26</sup>.



## Literatur

- Agarwal N, Kumar D, Anand A, Bahetwar SK. Dental implants in children: A multidisciplinary perspective for long-term success. *Nat J Maxillofac Surg* 2016;7:122-126.
- Alcan T, Basa S, Kargül B. Growth analysis of a patient with ectodermal dysplasia treated with endosseous implants: 6-year follow-up. *J Oral Rehabil* 2006;33:175-182.
- Aydinbelge M, Gumus HO, Sekerci AE, Demetoglu U, Etoz OA. Implants in children with hypohidrotic ectodermal dysplasia: an alternative approach to esthetic management: case report and review of the literature. *Pediatr Dent* 2013;35:441-446.
- Belser U, Buser D, Higginbottom F. Consensus statements and recommended clinical procedures regarding esthetics in implant dentistry. *Int J Oral Maxillofac Implants* 2004;19(Suppl):73-74.
- Bergendal B. When should we extract deciduous teeth and place implants in young individuals with tooth agenesis? *J Oral Rehabil* 2008;35(Suppl 1):55-63.
- Bergendal T, Eckerdal O, Hallonsten AL, Koch G, Kurol J, Kvini S. Osseointegrated implants in the oral habilitation of a boy with ectodermal dysplasia: a case report. *In Dent J* 1991;41:149-156.
- Bernhard JP, Schatz JP, Christou P, Belser U, Kiliardis S. Long-term vertical changes of the anterior maxillary teeth adjacent to single implants in young and mature adults. A retrospective study. *J Clin Periodontol* 2004;31:1024-1028.
- Björk A, Skieller V. Growth of the maxilla in three dimensions as revealed radiographically by the implant method. *Br J Orthod* 1977;4:53-64.
- Brugnolo E, Mazzocco C, Cordioli G, Majzoub Z. Clinical and radiographic findings following placement of single-tooth implants in young patients – case reports. *Int J Periodontics Restorative Dent* 1996;16:421-33.
- Buser D, Belser U, Wismeijer D. Ästhetische Implantattherapie – Einzelzahnersatz. ITI Treatment Guide Series Bd. 1. Berlin: Quintessenz, 2007.
- Buser D, Martin W, Belser UC. Optimizing esthetics for implant restorations in the anterior maxilla: anatomic and surgical considerations. *Int J Oral Maxillofac Implants* 2004;19(Suppl):43-61.
- Cronin RJ Jr, Oesterle LJ. Implant use in growing patients. Treatment planning concerns. *Dent Clin North Am* 1998;42:1-34.
- Heuberger S, Dvorak G, Mayer C, Watzek G, Zechner W. Dental implants are a viable alternative for compensating oligodontia in adolescents. *Clin Oral Implants Res* 2015;26:222-227.
- Heuberger S, Dvorak G, Zauza K, Watzek G. The use of onplants and implants in children with severe oligodontia: a retrospective evaluation. *Clin Oral Implants Res* 2012;23:827-831.
- Klineberg I, Cameron A, Whittle T et al. Rehabilitation of children with ectodermal dysplasia. Part 1: an international Delphi study. *Int J Oral Maxillofac Implants* 2013;28:1090-1100.
- Klineberg I, Cameron A, Whittle T et al. Rehabilitation of children with ectodermal dysplasia. Part 2: an international consensus meeting. *Int J Oral Maxillofac Implants* 2013;28:1101-1109.
- Ledermann PD, Hassell TM, Hefti AF. Osseointegrated dental implants as alternative therapy to bridge construction or orthodontics in young patients: seven years of clinical experience. *Pediatr Dent* 1993;15:327-333.
- Mankani N, Chowdhary R, Patil BA, Nagari E, Madalli P. Osseointegrated dental implants in growing children: a literature review. *J Oral Implantol* 2014;40:627-631.
- Montanari M, Callea M, Battelli F, Piana G. Oral rehabilitation of children with ectodermal dysplasia. *BMJ Case Rep* 2012;2012. pii: bcr0120125652.
- Oesterle LJ, Cronin RJ Jr. Adult growth, aging, and the single-tooth implant. *Int J Oral Maxillofac Implants* 2000;15:252-260.
- Oesterle LJ, Cronin RJ, Ranly DM. Maxillary implants and the growing patient. *Int J Oral Maxillofac Implants* 1993;8:377-387.
- Op Heij DG, Opdebeeck H, van Steenberghe D, Kokich VG, Belser U, Quirynen M. Facial development, continuous tooth eruption, and mesial drift as compromising factors for implant placement. *Int J Oral Maxillofac Implants* 2006;21:867-878.
- Percinoto C, Vieira AE, Barbieri CM, Melhado FL, Moreira KS. Use of dental implants in children: a literature review. *Quintessence Int* 2001;32:381-383.
- Schwartz-Arad D, Levin L. Post-traumatic use of dental implants to rehabilitate anterior maxillary teeth. *Dent Traumatol* 2004;20:344-347.
- Seymour DW, Patel M, Carter L, Chan M. The Management of traumatic tooth loss with dental implants: part 2. Severe trauma. *Br Dent J* 2014;217:667-671.
- Terheyden H, Tetsch J, Kopp I, Auras S. Zahnimplantatversorgungen bei multiplen Zahnnichtanlagen und Syndromen. S3-Leitlinie (Langversion). AWMF-Registernummer: 083-024; Stand: Dezember 2016. Internet: www.dgzmk.de/uploads/tx\_szdgzmkdocuments/implnichtanlagenlang.pdf. Abruf: 15.04.2018.
- Terheyden H, Wüsthoff F. Occlusal rehabilitation in patients with congenitally missing teeth – dental implants, conventional prosthetics, tooth autotransplants, and preservation of deciduous teeth – a systematic review. *Int J Implant Dent* 2015;1:30.
- Tetsch J, Tetsch P. Ästhetische Resultate nach implantatprothetischen Versorgungen der Oberkieferfront – Subjektive Bewertung und fotometrische Analyse von 180 Implantatkronen. *Implantologie* 2008;16:371-382.
- Thilander B, Odman J, Gröndahl K, Friberg B. Osseointegrated implants in adolescents. An alternative in replacing missing teeth? *Eur J Orthod* 1994;16:84-95.
- Thilander B, Odman J, Jemt T. Single implants in the upper incisor region and their relationship to the adjacent teeth. An 8-year follow-up study. *Clin Oral Implants Res* 1999;10:346-355.
- Thilander B, Odman J, Lekholm U. Orthodontic aspects of oral implants in adolescents: A 10-year follow-up study. *Eur J Orthod* 2001;23:715-731.
- Valle AL, Lorenzoni FC, Martins LM et al. A multidisciplinary approach for the management of hypodontia: case report. *J Appl Oral Sci* 2011;19:544-548.
- Westwood RM, Duncan JM. Implants in adolescents: a literature review and case reports. *Int J Oral Maxillofac Implants* 1996;11:750-755.
- Yap AK, Klineberg I. Dental implants in patients with ectodermal dysplasia and tooth agenesis: a critical review of the literature. *Int J Prosthodont* 2009;22:268-276.